- Copyright - Il Pensiero Scientifico Editore downloaded by IP 3.21.104.109 Mon, 29 Apr 2024, 05:02:36

Studio di una placca stabile: le sorprese dell'imaging

Maria Cera, Francesco Prati

Cardiologia Interventistica, Ospedale San Giovanni-Addolorata, Roma

(G Ital Cardiol 2008; 9 (10): 733-734)

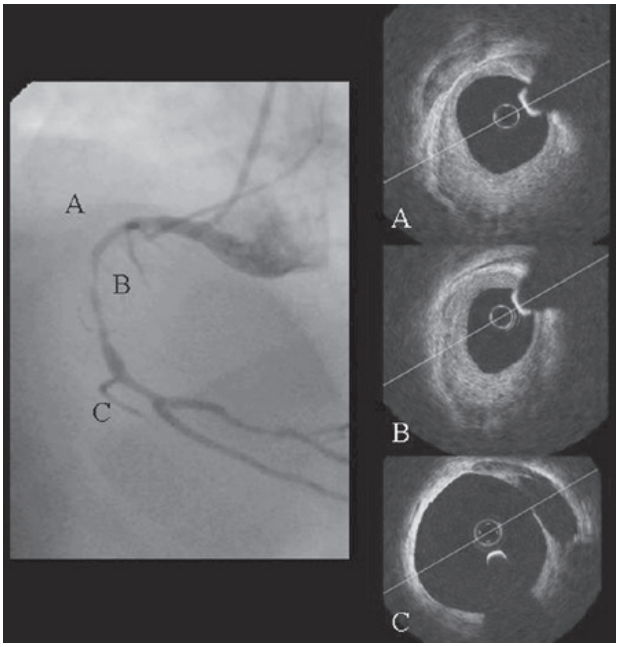

© 2008 AIM Publishing Srl

Ricevuto il 20 giugno 2008; accettato il 26 giugno 2008.

Per la corrispondenza:

Dr.ssa Maria Cera

U.O.C. di Cardiologia II
Ospedale San Giovanni-Addolorata
Via dell'Amba Aradam, 9
00184 Roma
E-mail:
ceramaria@hotmail.com

Le immagini si riferiscono ad una donna di 70 anni, ipertesa, obesa dislipidemica, che è giunta alla nostra osservazione per storia di precordialgia tipica per sforzi di media entità. La paziente è stata sottoposta ad esame scintigrafico che ha evidenziato un deficit di captazione reversibile in sede inferiore; è stata programmata la coronarografia. L'esame angiografico della coronaria destra ha mostrato irregolarità parietali nel tratto prossimale (A) e medio-distale (C) ed una stenosi del 60-70% nel tratto medio (B). Per valutare l'entità della stenosi e definire la morfologia della lesione coronarica si è deciso di eseguire l'esame con tomografia a coerenza ottica (OCT). La sonda ImageWire è stata posizionata nel segmento distale del vaso e si sono acquisite le immagini alla velocità di 3 mm/s con la tecnica non occlusiva. L'immagine OCT nel punto A ha mostrato una lesione non significativa con un'area luminale minima di 5.2 mm^2 con una placca a prevalente componente fibrosa ed una piccola calcificazione tra ore 22:00 e ore 23:00 (A). Nel punto B, l'OCT ha evidenziato una lesione con un'area luminale minima di 3.2 mm^2 emodinamicamente significativa, secondo un criterio emerso da studi di validazione effettuati con ecografia intracoronarica (IVUS) (B). Analogamente al punto A la placca appare stabile (senza segni di complicazione di placca, tra cui trombosi, dissezione e/o fissurazioni). L'immagine OCT ottenuta nel punto C è di particolare interesse. Si apprezza una placca di piccole dimensioni, che non comporta una riduzione luminale (area luminale di 7.6 mm^2) e che presenta una zona ecopriva, in contatto con il lume vasale, ed indicativa di rottura di *pool* lipidico (C, ore 12:00-03:00). Il ri-

- Copyright - Il Pensiero Scientifico Editore downloaded by IP 3.21.104.109 Mon, 29 Apr 2024, 05:02:36

scontro di placche aterosclerotiche complicate, con segni di ulcerazione, silenti da un punto di vista clinico è un riscontro relativamente frequente all'IVUS. Più in particolare la percentuale di placche ulcerate in sede *non-culprit* si apprezza in una percentuale di casi variabile tra il 20% e l'80%. Nel nostro registro OCT, che comprende 153 soggetti, con angina stabile ed instabile, la percentuale di riscontro di lesioni con rottura di *pool* lipidico in sede *non-culprit* è stata molto contenuta, essendo pari al 2.3% (4 pazienti su 153). L'OCT ha il vantaggio, rispetto all'IVUS, di studiare la placca con una risoluzione longitudinale di 15-20 μ, 20 volte maggiore rispetto all'IVUS e pertanto di fornirne una valutazione più accurata. Va ricordato, infine, che il significato del riscontro di rottura di un *pool* lipidico, silente da un punto di visto clinico, non è ancora chiaro. Studi seriati con la tecnica OCT permetteranno in futuro di saperne di più. Ovviamente, la placca con segni di rottura all'OCT non è stata trattata mediante angioplastica, mentre a livello della lesione significativa nel tratto medio è stato applicato uno stent non medicato con buon risultato angiografico.